J. Gynäkol. Endokrinol. CH 2025 · 28:74–80
https://doi.org/10.1007/s41975-025-00394-x
Angenommen: 9. Mai 2025
Online publiziert: 26. Mai 2025
© The Author(s) 2025

Gestörte Frühschwangerschaft: Diagnostik und Management im klinischen Alltag

Michèle Stahel
Schwerpunkttitel fetomaternale Medizin, Schwerpunkttitel operative Gynäkologie und Geburtshilfe, Klinik für Geburtshilfe, Zürich, Schweiz

Zusammenfassung

Die Frühschwangerschaft ist eine kritische Phase, in der zahlreiche Entwicklungsstörungen auftreten können. Eine gestörte Frühschwangerschaft umfasst sowohl intrauterine als auch ektope Schwangerschaften. Zudem gibt es Fälle, in denen die Schwangerschaftslokalisation unklar ist („pregnancy of unknown location" [PUL]). Falls sich eine Schwangerschaft intrauterin befindet, wird unterschieden zwischen vital und nichtvital beziehungsweise unklar. Die Sonographie spielt eine essenzielle Rolle in der heutigen Diagnostik der Frühschwangerschaft. Die präzise Diagnose ist essenziell, um eine adäquate Therapie und Betreuung zu gewährleisten. Dieser Artikel gibt einen Überblick über die diagnostischen Kriterien, klinischen Implikationen und therapeutischen Optionen bei einer gestörten oder vermeintlich gestörten Frühschwangerschaft.

Schlüsselwörter
Extrauterine Schwangerschaft (EUG) · Abort · Ultraschall · Humanes Choriongonadotropin

Einleitung

Störungen der Frühschwangerschaft sind ein häufiges Anliegen in der gynäkologischen Praxis wie auch im klinischen Alltag. Bereits im sehr frühen Gestationsalter suchen Patientinnen ärztlichen Rat – sei es aufgrund von Beschwerden wie Unterbauchschmerzen oder vaginalen Blutungen oder nach einem positiven Schwangerschaftstest zu Hause. Die Differenzialdiagnose reicht von einer normalen frühen intrauterinen Schwangerschaft über eine nichtvitale Schwangerschaft bis hin zu einer ektopen Gravidität. Ein wichtiges Thema sind auch die sogenannten PUL („pregnancy of unknown location"). Die korrekte Zuordnung ist essenziell, da eine überhastete oder inkorrekte Therapie die reproduktive Gesundheit der Frau beeinträchtigen kann. Die Ultraschalldiagnostik spielt bei der Diagnosestellung eine zentrale Rolle in der Diagnostik in der Frühschwangerschaften. Goldstandard ist der transvaginale Ultraschall. In einigen Fällen kann das Hinzuziehen von β-hCG sinnvoll sein.

Wichtig bei der Beurteilung von Frühschwangerschaften ist die Kenntnis der embryonalen Entwicklung sowie der Physiologie.

Neben der klinischen Einschätzung und den technischen Möglichkeiten spielt auch die ärztliche Kommunikation eine entscheidende Rolle, um Patientinnen in dieser emotional belastenden Phase angemessen zu begleiten. Ziel dieses Artikels ist es, die aktuellen diagnostischen Kriterien und therapeutischen Strategien bei gestörten Frühschwangerschaften praxisnah darzustellen.

Physiologische Entwicklung in der Frühschwangerschaft

Zirka eine Woche nach der Befruchtung implantiert sich die Schwangerschaft in der Dezidua auf einer Seite des Uteruscavums und wird dann ca. 2 Wochen später als Chorionhöhle oder Gestationssack sichtbar im Ultraschall (**Abb. 1**). Der Gestati-

QR-Code scannen & Beitrag online lesen

Abb. 1 ◄ Circa eine Woche nach der Befruchtung implantiert sich die Schwangerschaft in der Dezidua auf einer Seite des Uteruscavums und wird dann ca. 2 Wochen später als Chorionhöhle oder Gestationssack sichtbar im Ultraschall. © Klinik für Geburtshilfe, USZ

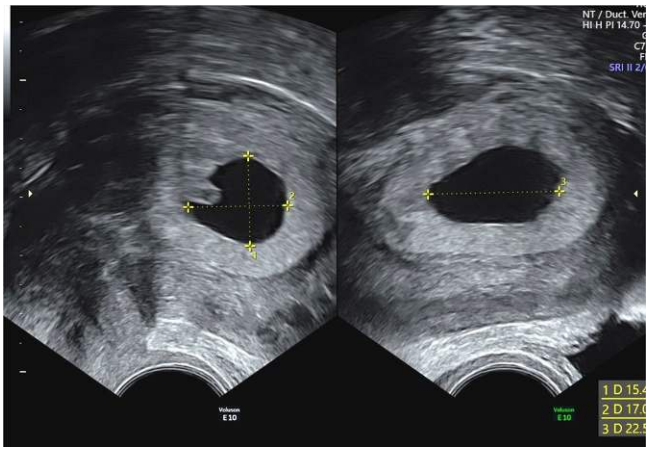

Abb. 2 ◄ Der Gestationssack wird in drei Ebenen ausgemessen. © Klinik für Geburtshilfe, USZ

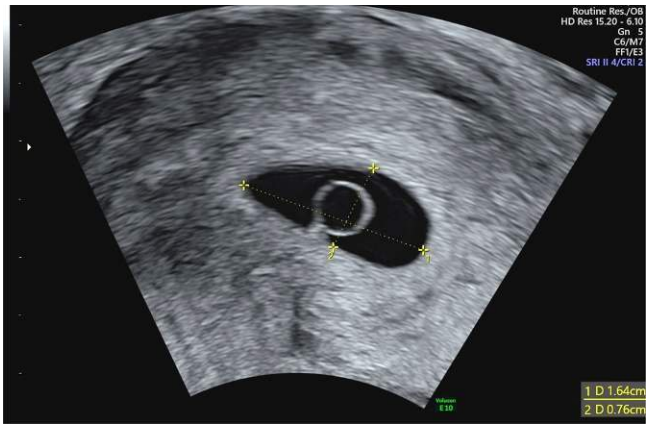

Abb. 3 ◄ Der Dottersack erscheint um den 35. Zyklustag als ringförmige Struktur und sollte spätestens ab Tag 40 sichtbar sein. © Klinik für Geburtshilfe, USZ

onssack wird in drei Ebenen ausgemessen (◘ **Abb. 2**). Im transvaginalen Ultraschall (TVUS) ist der Gestationssack also ab etwa 5 + 0 SSW sichtbar, entsprechend ca. 28 Tagen post menstruationem (pm). Die Fruchthöhle wächst mit etwa 1 mm pro Tag.

Ab diesem Zeitpunkt beginnt die Ausschüttung von humanem Choriongonadotropin (hCG), das als Marker einer früh einsetzenden Schwangerschaft dient. Der hCG-Wert verdoppelt sich physiologisch etwa alle 48 h in den ersten Wochen der Schwangerschaft. Ein ausbleibender oder verlangsamter Anstieg kann ein Hinweis auf eine gestörte Gravidität sein.

Der Dottersack erscheint um den 35. Zyklustag als ringförmige Struktur und sollte spätestens ab Tag 40 sichtbar sein (◘ **Abb. 3**). Der Embryonalpol ist meist kurz darauf sichtbar (◘ **Abb. 4**); ab 46 Tagen (6 + 4 SSW) sollte eine Herzaktivität detektierbar sein. Es braucht dafür keinen Doppler, die Herzaktion ist mit blossem Auge sichtbar. Die Kenntnis dieser Normwerte ist essenziell für die Interpretation sonographischer Befunde.

Wenn all diese Strukturen sichtbar sind, handelt es sich klar um eine vitale intrauterine Gravidität. Das Problem stellt sich im Falle, wo nicht alle Zeichen vorhanden sind, wie zum Beispiel in ◘ **Abb. 5**. Dort sieht man ein hoch aufgebautes Endometrium. Der Schwangerschaftstest im Urin ist positiv.

Hier kann es sich um eine frühe vitale intrauterine Gravidität handeln, einen Abort oder aber um eine ektope Schwangerschaft.

Wichtig ist es in einem solchen Fall, sich folgende Fragen zu stellen: Ist es möglich, dass es sich um eine intakte intrauterine Gravidität handelt? Denn was wir unbedingt vermeiden möchten, ist, dass wir einer Patientin schaden, sprich eine Therapie zur Behandlung eines vermeintlichen Aborts oder einer vermeintlichen EUG einleiten, es sich aber lediglich um eine Schwangerschaft handelt in noch sehr frühem Stadium.

Häufig kann abgewartet werden beziehungsweise eine Verlaufskontrolle vereinbart werden. ◘ **Abb. 6 und 7** zeigen, wie konkret vorgegangen werden kann im Falle einer Vorstellung mit Blutungen und welche Abstände zwischen den Konsultationen gewählt werden sollen.

Ultraschalldiagnostik und hCG-Dynamik

Der TVUS stellt den diagnostischen Goldstandard in der Frühschwangerschaft dar. Eine systematische Untersuchung beinhaltet die Beurteilung des Cavum uteri in drei Ebenen, die Suche nach einem Gestationssack, Dottersack, Embryo und möglicher Herzaktivität sowie die Untersuchung der Adnexe und des Douglas-Raums.

Abb. 4 ▲ Embryonalpol. © Klinik für Geburtshilfe, USZ

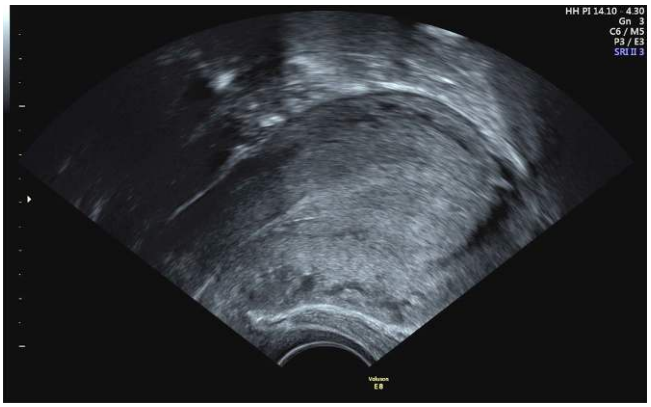

Abb. 5 ▲ Uterus mit hoch aufgebautem Endometrium aber ohne klare Hinweise auf eine intrauterine Gravidität. © Klinik für Geburtshilfe, USZ

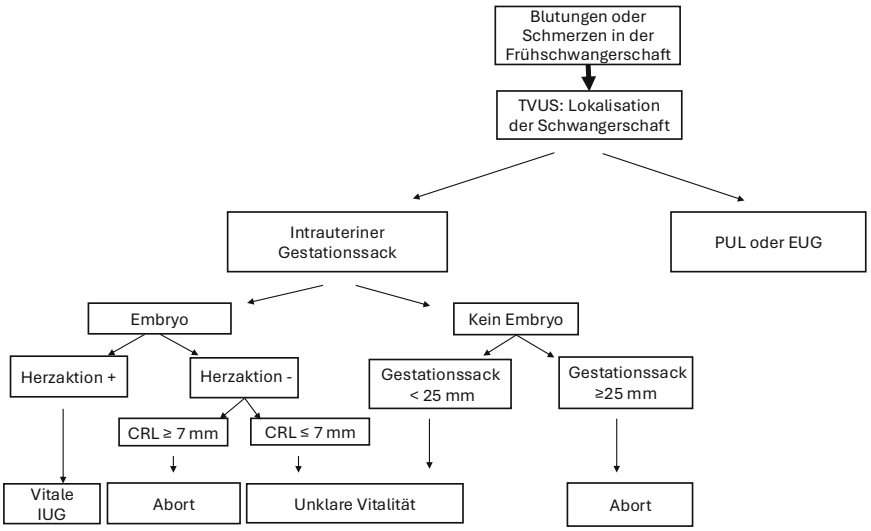

Abb. 6 ▲ Vorgehen bei Blutungen oder Schmerzen in der Frühschwangerschaft, *CRL* crown rump lenght, *IUG* intrauterine Gravidität

Je nach Befund braucht es keine Bestimmung von Laborwerten. Bei Unklarheiten kann man diese Messung hinzuziehen. Allerding reicht dann die alleinige Bestimmung eines hCG-Werts in der Regel nicht aus. Vielmehr ist die Dynamik entscheidend: Ein adäquater Anstieg (> 66 % in 48 h) spricht für eine vitale intrauterine Schwangerschaft. Ein Plateau oder Abfall des hCG kann Hinweis auf einen Abort oder eine ektopische Schwangerschaft sein. Die Kombination aus hCG-Verlauf und Ultraschall ermöglicht eine differenzierte Beurteilung. Ab einem hCG-Wert von etwa 1500–2000 IU/l sollte eine intrauterine Fruchthöhle im TVUS sichtbar sein. Ist dies nicht der Fall, besteht der Verdacht auf eine ektopische Schwangerschaft oder eine PUL.

Differenzialdiagnosen

Die wichtigsten diagnostischen Leitfragen lauten:

1. Wo liegt die Schwangerschaft?
2. Ist die Schwangerschaft vital?

Intrauterine nichtvitale Schwangerschaft

Frühaborte sind sehr häufig. Es wird geschätzt, dass ca. 12 % aller Schwangerschaften in einem Frühabort enden, je älter die Frau, desto häufiger.

Nach den Kriterien des NEJM [1] gilt eine intrauterine Schwangerschaft als nicht vital, wenn folgende Befunde vorliegen:

- Embryo ohne Herzaktivität bei CRL ≥ 7 mm
- Leere Fruchthöhle mit mittlerem Durchmesser ≥ 25 mm
- Kein Embryonennachweis bei Kontrollultraschall trotz früherer Fruchthöhle
- Langsame Herzfrequenz < 85 bpm nach 6 + 0 SSW

Die französischen Empfehlungen (CNGOF; [2]) fordern eine besonders sorgfältige Beurteilung und empfehlen mindestens zwei Untersuchungen im Abstand von 7 Tagen bei unklaren Befunden, um Fehldiagnosen zu vermeiden. Ergänzend dazu wird geraten, die psychologische Begleitung der Patientinnen in die diagnostische und therapeutische Entscheidungsfindung zu integrieren.

Extrauterine Schwangerschaft (EUG)

Die ESHRE-Leitlinie (European Society of Human Reproduction; [3]) nennt folgende diagnostische Kriterien:

- Keine intrauterine Fruchthöhle bei hCG > 2000 IU/l
- Adnextumor mit ringförmiger Struktur oder echofreiem Zentrum
- Nachweis einer extrauterinen Herzaktivität
- Freie Flüssigkeit in der Bauchhöhle als Hinweis auf eine Ruptur

Die EUG betrifft 1–2 % aller Schwangerschaften und kann bei verspäteter Diagnosestellung lebensbedrohlich verlaufen. Symptome wie einseitige Unterbauchschmerzen, Schulterschmerzen oder Kreislaufinstabilität sind Red Flags. In der Praxis ist oft die Unterscheidung zwischen einer frühen intrauterinen Schwan-

Hier steht eine Anzeige.

Springer

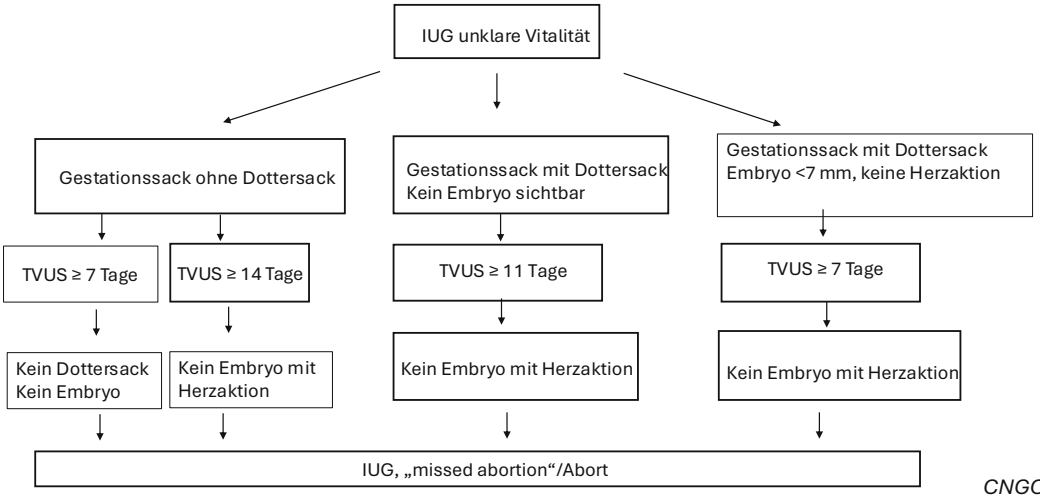

CNGOF

Abb. 7 ◄ Vorgehen bei intrauteriner Schwangerschaft (IUG) mit unklarer Vitalität

gerschaft und einer EUG anhand eines einzigen Befunds nicht möglich, weshalb Verlaufskontrollen und ein zurückhaltendes Vorgehen essenziell sind.

„Pregnancy of unknown location" (PUL)

Eine PUL liegt vor, wenn trotz eines positiven hCG-Tests keine intra- oder extrauterine Schwangerschaft sonographisch nachweisbar ist. Mögliche Ursachen sind:

- Sehr frühe intrauterine Schwangerschaft
- Spontaner Abort mit bereits ausgeschiedener Fruchthöhle
- Nicht sichtbare ektopische Schwangerschaft
- Persistierende trophoblastische Erkrankung

Das Management erfolgt durch serielle hCG-Kontrollen im Abstand von 48 h und wiederholte Ultraschalluntersuchungen. Der Verlauf des hCG-Werts erlaubt eine Einteilung in aufsteigende, abfallende oder plateauartige Verläufe, die unterschiedliche diagnostische und therapeutische Konsequenzen haben. Die französischen Empfehlungen betonen, dass eine PUL keine Indikation zur sofortigen Therapie darstellt, sondern engmaschig beobachtet werden sollte.

Diagnostische Strategien: nationale und internationale Leitlinien

Die Kombination aus klinischem Bild, hCG-Verlauf und TVUS bildet die Grundlage der modernen Diagnostik. Die NEJM-Kriterien erlauben eine exakte Definition der nichtvitalen Schwangerschaft. Die ESHRE-Richtlinien stellen klare Kriterien für die EUG-Diagnose zur Verfügung. Es wird empfohlen, keine Therapie einzuleiten, solange eine vitale intrauterine Gravidität nicht sicher ausgeschlossen wurde. Diese Haltung folgt dem Prinzip „primum non nocere" und hat in der klinischen Praxis eine hohe Relevanz.

Daraus schliessen wir:

- Strenge diagnostische Kriterien vor jeder invasiven oder medikamentösen Intervention
- Klare Dokumentation und patientinnenzentrierte Aufklärung
- Möglichst konservatives Vorgehen bei unklarer Befundlage
- Berücksichtigung der individuellen Wünsche und Werte der Patientin

Insgesamt kann die Abgrenzung zwischen normalen und gestörten intrauterinen Schwangerschaften aber auch die Unterscheidung zwischen gestörten intrauterinen Schwangerschaften und extrauterinen Schwangerschaften diagnostische Schwierigkeiten bereiten.

Falls eine Schwangerschaft intrauterin liegt und keine eindeutigen Zeichen einer vitalen Schwangerschaft vorliegen, muss unterschieden werden zwischen einer potenziell vitalen Gravidität, der gestörten Gravidität oder eben Abort.

Es gilt bei der Diagnosestellung zwei Fragen zu beantworten: Besteht eine Notfallsituation für die Patientin? Wenn nicht, lautet die nächste Frage: Besteht eine Möglichkeit, dass die Schwangerschaft vital ist?

Management der gestörten Frühschwangerschaft

Das therapeutische Vorgehen ist individuell und richtet sich nach der Diagnose, dem klinischen Zustand der Patientin sowie dem Wunsch nach Fertilitätserhalt. Die Wahl zwischen abwartendem, medikamentösem und operativem Vorgehen sollte gemeinsam mit der Patientin getroffen werden, wobei insbesondere Nebenwirkungen, Erfolgswahrscheinlichkeit und psychische Belastung berücksichtigt werden sollten.

Intrauterine nichtvitale Schwangerschaft

- Erwartungsmanagement: Bei stabiler Patientin kann der natürliche Abort abgewartet werden. Studien zeigen Erfolgsraten von etwa 80 %, mit vollständiger Ausstossung innerhalb von zwei Wochen.
- Medikamentöse Behandlung: Misoprostol wird vaginal oder oral appliziert. Erfolgsrate ca. 85 %. Vorteile sind eine kürzere Zeit bis zur vollständigen Ausstossung und eine höhere Planbarkeit.

– Chirurgische Therapie: Indikation bei starker Blutung, Infektion oder Therapiewunsch. Auch bei unvollständigem medikamentösem Abort indiziert

Extrauterine Schwangerschaft

– Methotrexat (MTX): Einzeldosisschema bei stabilen Patientinnen ohne Kontraindikationen. Voraussetzungen sind ein hCG-Wert < 2000 IU/l, kein Nachweis einer Herzaktivität und kein freies Blut im Douglas-Raum.
– Operativ: laparoskopische Salpingotomie oder -ektomie bei Ruptur, hämodynamischer Instabilität oder MTX-Versagen. Die Wahl der Methode hängt vom Wunsch nach Fertilitätserhalt und intraoperativen Befunden ab und evtl. auch von den klinikinternen Richtlinien.

„Pregnancy of unknown location" (PUL)

– Aktives Beobachten mit hCG-Serien und wiederholtem Ultraschall
– MTX nur bei hoher Wahrscheinlichkeit einer EUG und stabilem Zustand
– Kürettage nur bei definitiver intrauteriner Schwangerschaft ohne Entwicklung

Die Rhesusprophylaxe bei Rh-negativen Frauen ist in allen Situationen mit Blutung oder invasivem Eingriff obligat. Auch in Fällen ohne diagnostische Klarheit empfiehlt sich eine Gabe.

Fazit

Die korrekte Diagnose und das zeitgerechte Management einer gestörten Frühschwangerschaft sind essenziell für die Patientensicherheit und den Erhalt der reproduktiven Gesundheit. Sie erfordern ein systematisches Vorgehen, klinische Zurückhaltung und eine patientinnenkonzentrierte Kommunikation. Die Kombination aus hCG-Verlauf, Ultraschalldiagnostik und klinischer Beurteilung ermöglicht eine differenzierte Herangehensweise. Die Leitlinien von ESHRE und NEJM liefern eine wertvolle Grundlage für die Entscheidungsfindung in der gynä-

Hier steht eine Anzeige.
Springer

kologischen Praxis. Wichtige Grundsätze sind:

- Der transvaginale Ultraschall ist ein hervorragendes Hilfsmittel in der Beurteilung der Frühschwangerschaft, wobei der Zeitpunkt der letzten Periode (LP) für die Interpretation der Befunde zu berücksichtigen ist.
- Im Management der gestörten Frühschwangerschaft gilt das Prinzip „primum non nocere" im Sinne von: abwarten, erneut prüfen und unnötige Massnahmen vermeiden.
- Ein zurückhaltender Einsatz von Methotrexat, Misoprostol, Kürettage und Laparoskopie ist im Management der gestörten Frühschwangerschaft wichtig.
- Die Rhesus-Prophylaxe ist bei allen Situationen gestörter Frühschwangerschaft mit invasiven Eingriffen oder Blutungssituationen obligat.
- Die Bestimmung von β-hCG sollte zurückhaltend erfolgen aufgrund fehlender Aussagekraft eines einzelnen Werts. Entscheidend ist die zeitliche Dynamik im klinischen Kontext.
- Entscheidungen sollen gemeinsam mit der Patientin getroffen werden („shared decision making").

Résumé

Problèmes du début de la grossesse: diagnostic et traitement dans la situation clinique

Le début de la grossesse est une phase critique dans laquelle de nombreux troubles du développement peuvent survenir. Les problèmes du début de la grossesse incluent les grossesses intra-utérines et extra-utérines. Il existe aussi des cas dans lesquels le site de la grossesse est inconnu (grossesse de localisation indéterminée). Pour les grossesses intra-utérines, on distingue entre grossesses vitales et non vitales ou de vitalité incertaine. L'échographie joue un rôle essentiel pour le diagnostic au début de la grossesse aujourd'hui. Un diagnostic précis est essentiel pour assurer un traitement et une prise en charge adéquats. Cet article donne un aperçu des critères diagnostiques, des implications cliniques et des options thérapeutiques lors de problèmes du début de la grossesse.

Mots clés
Grossesse extra-utérine · Fausse couche · Échographie · Hormone chorionique gonadotrope humaine

Korrespondenzadresse

KD Dr. Michèle Stahel
Schwerpunkttitel fetomaternale Medizin, Schwerpunkttitel operative Gynäkologie und Geburtshilfe, Klinik für Geburtshilfe
Frauenklinikstrasse 10, 8091 Zürich, Schweiz
michele.stahel@usz.ch

Funding. Open access funding provided by University of Zurich

Einhaltung ethischer Richtlinien

Interessenkonflikt. M. Stahel gibt an, dass kein Interessenkonflikt besteht.

Für diesen Beitrag wurden von den Autor/-innen keine Studien an Menschen oder Tieren durchgeführt. Für die aufgeführten Studien gelten die jeweils dort angegebenen ethischen Richtlinien.

Open Access. Dieser Artikel wird unter der Creative Commons Namensnennung 4.0 International Lizenz veröffentlicht, welche die Nutzung, Vervielfältigung, Bearbeitung, Verbreitung und Wiedergabe in jeglichem Medium und Format erlaubt, sofern Sie den/die ursprünglichen Autor(en) und die Quelle ordnungsgemäß nennen, einen Link zur Creative Commons Lizenz beifügen und angeben, ob Änderungen vorgenommen wurden. Die in diesem Artikel enthaltenen Bilder und sonstiges Drittmaterial unterliegen ebenfalls der genannten Creative Commons Lizenz, sofern sich aus der Abbildungslegende nichts anderes ergibt. Sofern das betreffende Material nicht unter der genannten Creative Commons Lizenz steht und die betreffende Handlung nicht nach gesetzlichen Vorschriften erlaubt ist, ist für die oben aufgeführten Weiterverwendungen des Materials die Einwilligung des jeweiligen Rechteinhabers einzuholen. Weitere Details zur Lizenz entnehmen Sie bitte der Lizenzinformation auf http://creativecommons.org/licenses/by/4.0/deed.de.

Literatur

1. Doubilet PM et al (2013) Diagnostic criteria for nonviable pregnancy early in the first trimester. N Engl J Med 369(15):1443–1451
2. CNGOF (2021) Recommandations françaises pour les critères diagnostiques d'arrêt de grossesse au premier trimestre et stratégie de prise en charge des patientes présentant une menace de fausse couche ou une grossesse arrêtée. Gynécologie Obstétrique Fertilité Sénologie
3. ESHRE Guideline Group on Ectopic Pregnancy (2022) ESHRE guideline: diagnosis and management of ectopic pregnancy

Weiterführende Literatur:

4. Panelli DM et al (2015) Incidence, diagnosis and management of tubal and nontubal ectopic pregnancies: a review. Fertil Res Pract 1:15
5. Royal College of Obstetricians and Gynaecologists (RCOG) (2016) The Management of Early Pregnancy Loss. Green-top Guidel 25:

Hinweis des Verlags. Der Verlag bleibt in Hinblick auf geografische Zuordnungen und Gebietsbezeichnungen in veröffentlichten Karten und Institutsadressen neutral.